



Der isolierte Ventrikelseptumdefekt

Matthias Gorenflo (Heidelberg), Karl Robert Schirmer (Hamburg),
Oliver Dewald (Bonn)

Beschlossen vom Vorstand der Deutschen Gesellschaft für Pädiatrische Kardiologie und Angeborene Herzfehler am 27.11.2019

1. **Geltungsbereich:** Der isolierte Ventrikelseptumdefekt von der Fetalzeit bis zum Erwachsenenalter

2. **Definition, Klassifikation, Basisinformation**

Definition: Bei einem Ventrikelseptumdefekt (VSD) besteht eine Kommunikation zwischen dem linken und rechten Ventrikel.

Klassifikation, Basisinformation:

Einteilung nach Häufigkeit der anatomischen Lokalisationen (basierend auf Datenerhebung durch operativ tätige Zentren [1]):

1. Perimembranöser VSD: 80% - gewöhnlich mit Extension ins muskuläre, Inlet- oder outlet-Septum.
 2. Outlet VSD: 5-7% - in enger Lagebeziehung zur Pulmonalklappe (Synonyme: suprakristaler, konaler, infundibulärer, subpulmonaler, doubly committed subarterieller VSD).
 3. Inlet VSD: 5-8% - posterior und/oder inferior des membranösen Septums
 4. Muskuläre Defekte 5-20% - Lokalisation zentral, apikal, marginal an der Insertion der rechtsventrikulären Vorderwand oder multipel („swiss cheese“).
- [1, 2].

Ein VSD kann auch sekundär (z.B. nach Trauma, Myokardinfarkt) entstehen.

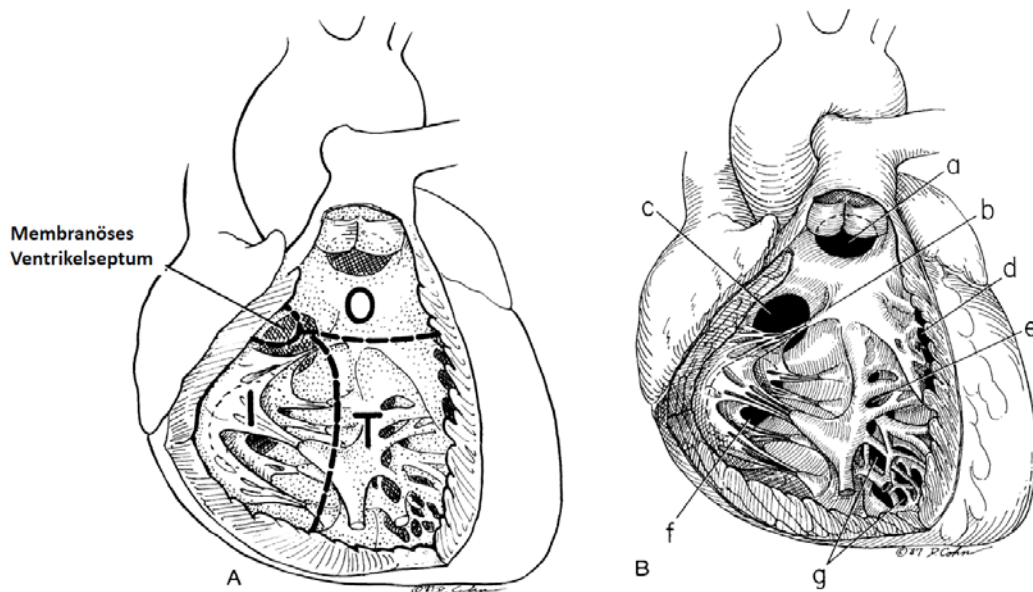


Abb. 1: Anatomie des Ventrikelseptums und dessen Defekte (modifiziert nach [2])

Legende:

A: Die vier Anteile des Ventrikelseptums vom rechten Ventrikel aus gesehen:

- Membranöses Septum
- Inlet Septum (I)
- Outlet Septum (O)
- Trabekuläres Septum (T)

B: Position der Defekte des Ventrikelseptums

- a. Outlet-Defekt
- b. Papillarmuskel am Konusseptum inserierend
- c. Perimembranöser Defekt
- d. Marginaler muskulärer Defekt
- e. Zentraler muskulärer Defekt
- f. Inlet-Defekt
- g. Apikaler muskulärer Defekt

3. Epidemiologie, Prävalenz, assoziierte Läsionen, Syndrome

Der VSD stellt die häufigste isolierte kardiale Fehlbildung dar, es besteht eine leichte Bevorzugung des weiblichen Geschlechtes (m:w = 1:1,3). Die Prävalenz des isolierten VSD beträgt 49% aller angeborenen Herzfehler, was

einer Prävalenz von 5,27 auf 1000 Lebendgeborene entspricht; 2/3 davon sind kleine oder muskuläre Defekte (deutsche PAN-Studie 2006-2009 [3]).

Assoziierte Läsionen: Der VSD kann mit unterschiedlichen kardialen, extrakardialen oder syndromalen Fehlbildungen assoziiert sein [4]. In 22% aller Patienten mit einem kongenitalen VSD gibt es eine bedeutsame begleitende kardiale Fehlbildung [5].

Kernaussage 1



- **Der Ventrikelseptumdefekt ist der häufigste angeborene Herzfehler**
- **Er ist häufig mit anderen kardialen oder extrakardialen Anomalien assoziiert.**

4. Pathophysiologie, Hämodynamik

Pathophysiologie: Postnatal kommt es nach dem physiologischen Abfall des Lungengefäßwiderstandes in den ersten Wochen zu einem Links-Rechts-Shunt, dessen Größe vom Gesamtdefektdurchmesser und dem Widerstandsverhältnis von Lungen- zu Systemkreislauf bestimmt wird. Der Links-Rechts-Shunt führt zu einer vermehrten Durchblutung und Volumenbelastung der Pulmonalarterien, des linken Atriums und des linken Ventrikels. Bei einem großen VSD kommt es zum Druckangleich in den Ventrikeln (nicht-restriktiver VSD). Das Shuntvolumen ist dann allein vom Widerstandsverhältnis des Lungen- zum Systemkreislaufes abhängig. Wird der VSD bei pulmonalarterieller Hypertonie (PAH) nicht verschlossen, so kommt es zu einem zunächst reversiblen, dann irreversiblen Umbau der Pulmonalarterien mit progredienter Widerstandserhöhung des Lungenkreislaufes und schließlich zur Ausbildung eines Rechts-Links-Shunts (Shuntumkehr, Eisenmenger-Reaktion). Irreversible Schäden können bereits nach den ersten 6 Monaten beginnen [6, 7].

Kleine, restriktive Ventrikelseptumsdefekte haben in der Regel keine Auswirkung auf Lebenserwartung und Belastbarkeit.

Kernaussage 2



- ~~Nicht restriktive Ventrikelseptumdefekte müssen in den ersten~~
6 Lebensmonaten verschlossen werden
- **Unbehandelt besteht die Gefahr der schweren Herzinsuffizienz und irreversiblen pulmonalen Vaskulopathie**

5. Körperliche Befunde und Leitsymptome

Bei der Neugeborenenuntersuchung besteht aufgrund des noch hohen pulmonalen Widerstandes oft kein Symptom. Mit Abfall des pulmonalen Widerstandes in den ersten Lebenstagen entwickelt sich typischerweise ein 2–4/6 Grad lautes Holsystolikum, bei (mittel-) großem Shunt zusätzlich ein apikales diastolisches Geräusch (funktionelles Mitralstenosegeräusch). Bei zunehmender Widerstandssteigerung im kleinen Kreislauf wird bei nicht restriktivem VSD das Geräusch leiser und die zweite Komponente des 2. Herztones lauter (Pulmonalklappen-Schlussston bei PAH). Nach den ersten Lebensjahren kann dann bei Shuntumkehr eine Zyanose auftreten. Bei niedrigem pulmonalem Perforations-Widerstand und großem Shuntvolumen können bereits junge Säuglinge ausgeprägte Symptome der Herzinsuffizienz (Schwitzen, Dyspnoe, Hepatomegalie, bronchopulmonale Infekte, Gedeihstörung) aufweisen. Mit zunehmender Widerstandserhöhung des kleinen Kreislaufes bildet sich die klinische Symptomatik dann zunächst zurück. Kleine VSD machen ein lautes, frühsystolisches Geräusch, aber keine weiteren Symptome.

6. Diagnostik

6.1 Zielsetzung

Nachweis und Beschreibung der Lokalisation des Defektes. Abschätzung von hämodynamischen Auswirkungen wie Volumenbelastung des linken Atrium und Ventrikels sowie der Klappenfunktion, insbesondere der Aortenklappe bei Lagebeziehung zum VSD, Abschätzung des rechtsventrikulären/pulmonalarteriellen Druckes. Nachweis bzw. Ausschluss von begleitenden Herz- und Gefäßfehlbildungen. Abschätzung der Prognose und ggf. Planung der Therapie.

6.2 Apparative Diagnostik

Echokardiographie, EKG, Röntgen-Thorax, Herzkatheteruntersuchung, Pulsoxymetrie, Kardio-MRT.

Bewertung der einzelnen diagnostischen Verfahren:

6.2.1 Echokardiographie: Die Echokardiographie stellt die wesentliche diagnostische Untersuchungstechnik zur Diagnosesicherung dar (**Tabelle 1**). Der Nachweis des VSD, die Beschreibung seiner Lokalisation (in seiner Beziehung zum membranösen und muskulären Septumanteil, zu den AV-Klappen, zur Aorten- und zur Pulmonalklappe), die Abschätzung des rechtsventrikulären/pulmonalarteriellen Druckes (über den VSD und ggf. die Trikuspidalinsuffizienz), des Ausmaßes der Linksherzvolumenbelastung und der Aortenklappenfunktion gelingen mit der Echokardiographie [8].

Tabelle 1: Ziele der Echokardiographie bei VSD (modifiziert nach [9])

- Lokalisation und Größe des Defekts
- Topographische Beziehung zu benachbarten Strukturen (Trikuspidal-, Aorten- und Pulmonalklappe); Beeinträchtigung dieser Klappen (z.B. AI)
- Größe der Defektränder (Prüfung der Eignung zum interventionellen Device-Verschluss)
- Hämodynamische Bedeutung, hämodynamische Belastung (Vergrößerung des linken Vorhofs bzw. des linken Ventrikels, erhöhter pulmonaler Blutfluss)
- Richtung des Shunt-Flusses (cw- bzw. Farb-Doppler)
- Abschätzung des rechtsventrikulären systolischen Drucks, Regurgitationsjet über die Trikuspidalklappe (Peak-Gradient systolisch), Stellung des Septums (D-Sign?)
- Mittlerer transventrikulärer Druckgradient
- Biventrikuläre Pumpfunktion
- Assoziierte kardiale bzw. vaskuläre Fehlbildungen

6.2.2 EKG: gehört zur Basisdiagnostik. Bei kleinem VSD findet sich ein normales EKG, bei mittelgroßem Shunt eine Linkshypertrophie, bei sehr großem Shunt und Druckausgleich eine biventrikuläre Hypertrophie, bei

Eisenmenger-Reaktion eine pathologische Rechtshypertrophie. Ein überdrehter Linkstyp weist auf einen Inlet-VSD hin.

6.2.3 Pulsoxymetrie: gibt Aufschluss über Vorliegen und Ausmaß eines Rechts-Links-Shunts.

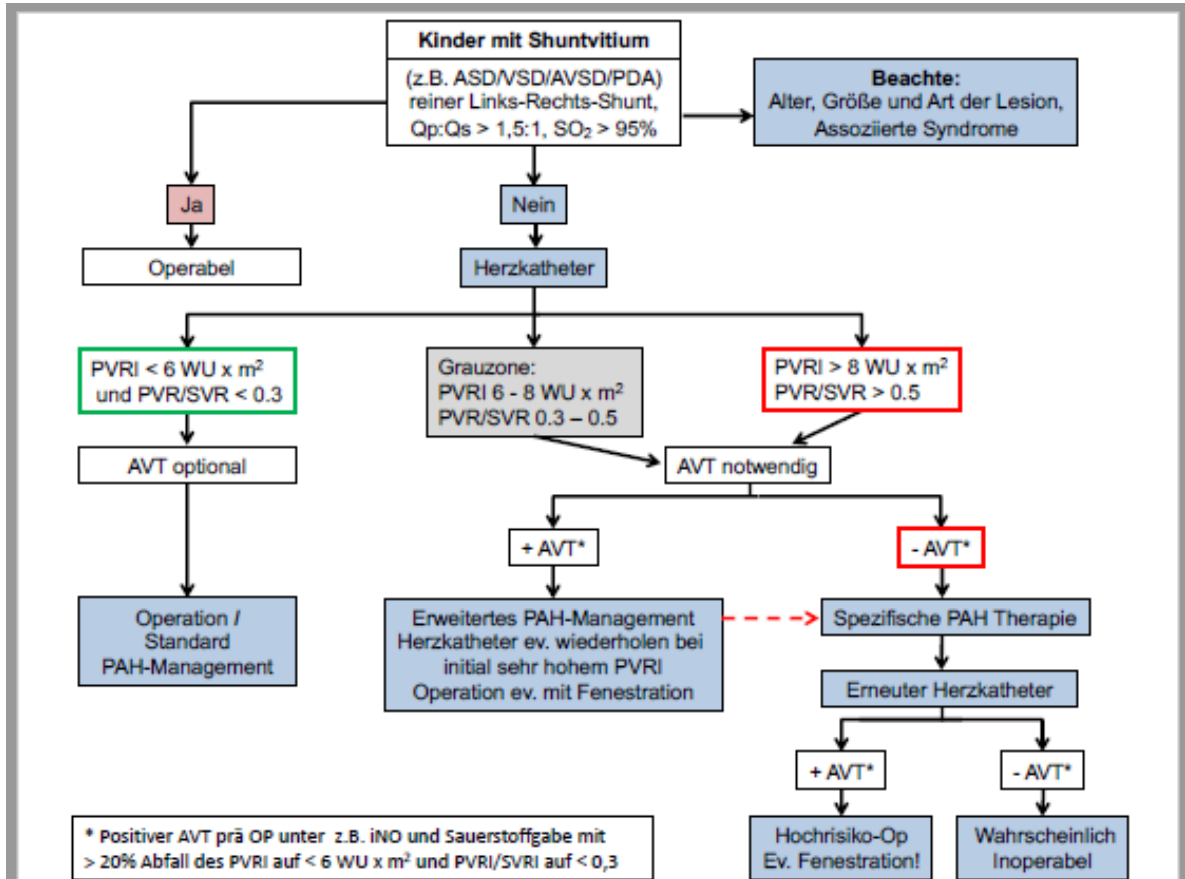
6.2.4 Röntgen Thorax: ist für die Diagnosestellung entbehrlich. Präoperativ ist bei großem Shunt die Darstellung von Herzgröße und Lungengefäßzeichnung für die postoperative Verlaufsbeobachtung von Bedeutung.

6.2.5 Herzkatheteruntersuchung: ist für die Diagnosestellung und in der Regel auch für die Operationsplanung entbehrlich. Sie wird durchgeführt mit interventionellem Ansatz oder zur Bestimmung der Widerstandsverhältnisse im Hinblick auf eine noch mögliche Operabilität bei großem VSD jenseits der ersten 6 Lebensmonate.

Bei fehlenden Zeichen der Herzinsuffizienz, erhöhten pulmonalen Druckwerten, einem erhöhten pulmonalarteriellen Widerstand ($> 6 \text{ WU} \times \text{m}^2$) sowie einem pulmonalen Widerstandsverhältnis ($\text{PVR}/\text{SVR} > 0,3$) soll eine pharmakologische Widerstandstestung durchgeführt werden, um einen Aufschluss über die Reagibilität der Pulmonalgefäße und eine mögliche Reversibilität der pulmonalen Drucksteigerung zu erhalten (**Abb. 2**) [10, 11, 12].

Als positives hämodynamisches Ansprechen auf eine Testung der akuten pulmonalen Vasoreagibilität bei Patienten mit angeborenem Herzfehler und Shunt-Läsion ($Q_p/Q_s > 1,5:1$) wird ein Absinken des indizierten pulmonalvaskulären Widerstands (PVRI auf $< 6 \text{ WU} \times \text{m}^2$ mit gleichzeitiger Erniedrigung des Verhältnisses $\text{PVR}/\text{SVR} < 0,3$ angesehen (Klasse IIA; Evidenzgrad C). Patienten mit basal erhöhtem PVRI im Bereich zwischen 6 und $8 \text{ WU} \times \text{m}^2$ und einer Ratio PVR/SVR zwischen 0,3 und 0,5 können trotz positiver Reaktion bei Testung der akuten pulmonalen Vasoreagibilität peri- und postoperativ durch pulmonalhypertensive Krisen und/oder eine fortbestehende PAH bedroht werden [13].

Abbildung 2: Herzkatheteruntersuchung und Testung der akuten pulmonalen Gefäßreagibilität bei PAH im Kindesalter [modifiziert nach 14]



Legende: AVT = Testung der akuten pulmonalvaskulären Gefäßreagibilität; PAH = pulmonalarterielle Hypertension; PVRI = Körperoberflächenindizierter indizierter pulmonalarterieller Gefäßwiderstand; PVR/SVR = Verhältnis des pulmonalen zum systemischen Perfusionswiderstands.

6.2.6 Kardio-MRT: kann in Einzelfällen gute Hinweise auf die Größe des Links-Rechts-Shunts geben [15, 16]. Im Kindesalter ist die kardiale MRT im Allgemeinen entbehrlich. Im Erwachsenenalter kann die kardiale MRT als alternative diagnostische Technik herangezogen werden, wenn die Echokardiographie nicht aussagekräftig ist, insbesondere zur Quantifizierung des Shunt-Volumens und der Volumenbelastung des linken Ventrikels [17].

6.2.7 Fetale Echokardiographie

Ein bedeutsamer Ventrikelseptumdefekt kann intrauterin/pränatal im Rahmen eines Fehlbildungsschalls in der 21. SSW diagnostiziert und räumlich visualisiert werden [18]. Aufgrund der nahezu identischen Ventrikeldrucke findet sich im fetalen Leben beim Vorliegen eines isolierten Ventrikelseptumdefekts stets ein bidirektionaler Shunt in der Farbdopplersonografie.

6.3 Differenzialdiagnosen des VSD

Vom isolierten VSD sind abzugrenzen:

1. Defekte des atrioventrikulären Septums,
2. Double chambered right ventricle,
3. Double outlet right ventricle vom VSD-Typ,
4. Pulmonale Widerstandserhöhung anderer Genese.

Kernaussage 3



- **Die Echokardiographie ist die wesentliche diagnostische Methode zur morphologischen Diagnostik und hämodynamischen Beurteilung bei Ventrikelseptumdefekt**
- **Die Herzkatheteruntersuchung wird bei Verdacht auf erhöhten pulmonalen Gefäßwiderstand mit Testung der akuten pulmonalen Vasoreagibilität durchgeführt**

6.4. Natürlicher Verlauf:

Dieser Abschnitt befasst sich mit zwei möglichen Konstellationen, bei denen entweder ein aktives chirurgisches/interventionelles Vorgehen nicht erforderlich ist oder aber dieses trotz Notwendigkeit nicht erfolgt ist:

- 1) Der VSD ist ohne hämodynamische Bedeutung bzw. ohne Einbeziehen der Aortenklappe: Die Langzeitprognose dieser Patienten ist sehr gut. Die Patienten bedürfen jedoch der langfristigen Kontrolle auch im Erwachsenenalter.
- 2) Ein hämodynamisch relevanter VSD wurde nicht verschlossen: Diese Patienten sind gefährdet durch Folgekomplikationen in Form einer pulmonalen Vaskulopathie und/oder Herzinsuffizienz. Die Patienten weisen

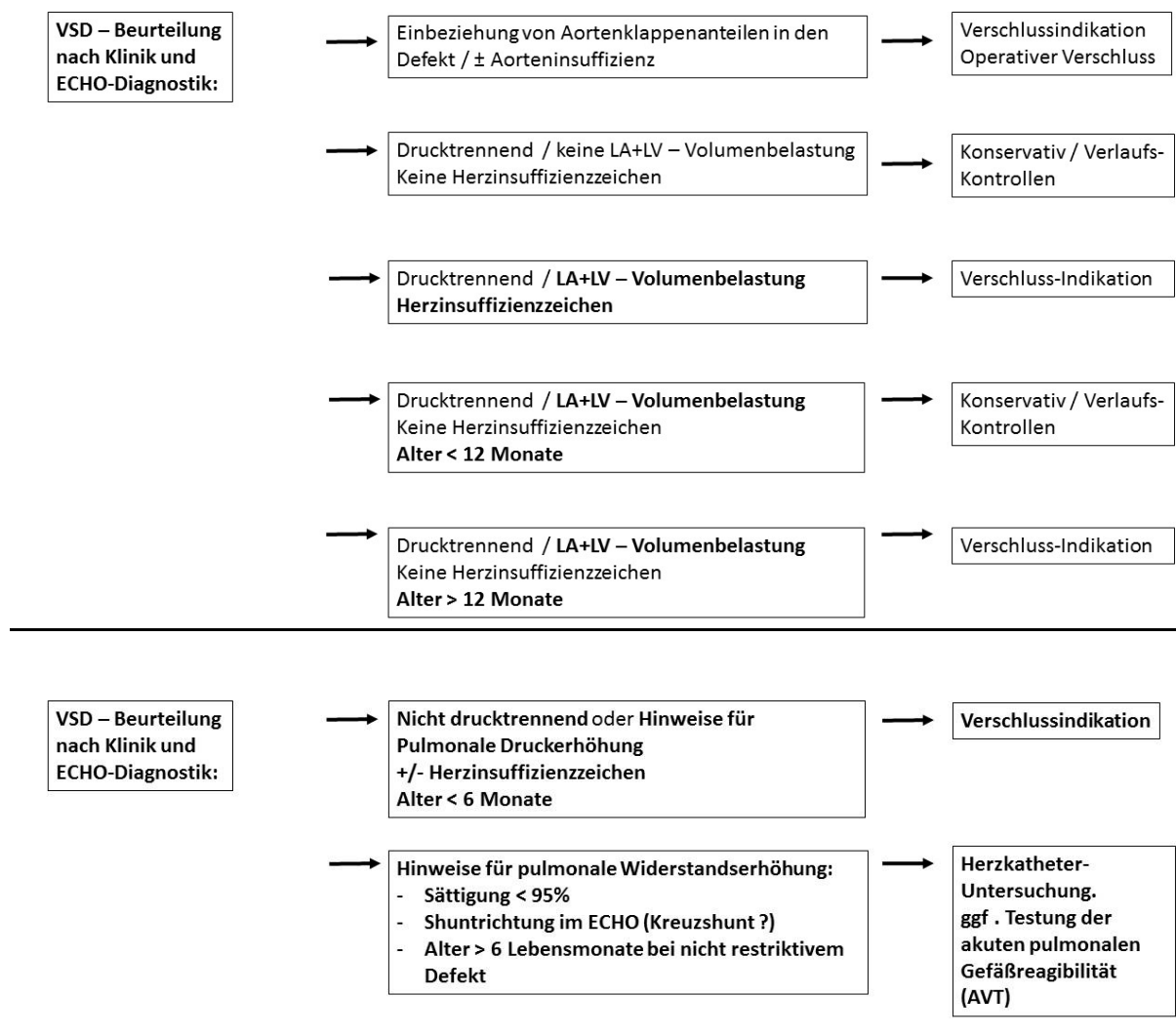
eine eingeschränkte Lebenserwartung auf und sind durch Komplikationen wie Endokarditis, Hirnabszess, Herzinsuffizienz bedroht [19].

7. Therapie

7.1 Grundsätze der Behandlung

Die Indikation zur operativen oder interventionellen Therapie des VSD ergibt sich aus dessen hämodynamischer Bedeutung (**Abb. 3**). Als drucktrennend gilt ein VSD bei einer CW-Doppler-Flussgeschwindigkeit von >4 m/sec über den VSD (jenseits des NG-Alters).

Abbildung 3: Grundsätze der Behandlung bei VSD:



Legende: LA = linker Vorhof; LV = linker Ventrikel.

Die kausale Therapie besteht im Verschluss des VSD. Eine Indikation hierzu ist gegeben bei großen Defekten mit PAH, eindeutiger echokardiographisch feststellbarer Volumenbelastung des linken Vorhofes und Ventrikels oder bei einem Shuntverhältnis $Q_p:Q_s > 1,5:1$, wenn keine spontane Verkleinerungstendenz zu beobachten ist.

Bei kleinem VSD besteht eine Indikation zum Verschluss bei einer Aortenklappeninsuffizienz, die sich komplizierend insbesondere bei einem doubly committed VSD oder bei einem VSD mit Prolaps eines Aortenklappenanteils in den Defekt ausbilden kann [20].

Mittelgroße Defekte sollen jenseits des Säuglingsalters elektiv verschlossen werden, wenn Verkleinerungstendenzen fehlen und eine echokardiographisch feststellbare Volumenbelastung des linken Vorhofes und Ventrikels persistiert. Große Defekte mit PAH sollen im ersten Lebenshalbjahr verschlossen werden. Bei Herzinsuffizienzzeichen mit Gedeihstörung besteht ebenfalls eine zügige Operationsindikation. Nach durchgemachter Endokarditis soll ein VSD unabhängig von seiner Größe verschlossen werden.

Die Entscheidung zur Operation ist schwierig bei PAH jenseits des 6. Lebensmonats. Bei Patienten im Alter über 6 Monate, bei Zyanose, Fehlen von Zeichen der Herzinsuffizienz sollte eine hämodynamische Evaluation mit Testung der Vasoreagibilität im Herzkatheterlabor durchgeführt werden [13, 14]. Bereits bei einem Widerstandsverhältnis PVR/SVR von 0,2–0,3 unter Basisbedingungen besteht prinzipiell ein erhöhtes Operationsrisiko [7, 21, 22]. Dennoch wird allgemein bei einem Widerstandsverhältnis $PVR/SVR < 0,3$ eine Operabilität als gegeben betrachtet [14].

Bei fehlender pulmonaler Vasoreagibilität und $PVRI \geq 6 \text{ WU} \times \text{m}^2$, $PVR/SVR \geq 0,3$ muss ein individueller Therapieplan erstellt und eine Behandlung mit antipulmonalhypertensiver Medikation erwogen werden (**siehe Abbildung 2**).

Auch bei einer positiven Nachtestung der Vasoreagibilität sind ggf. besondere chirurgische Maßnahmen (z.B. Belassen eines Fensters) notwendig.

Bei einem $PVRI > 8 \text{ WU} \times \text{m}^2$, einem $PVR/SVR > 0,5$ und fehlender pulmonaler Vasoreagibilität ist eine Operabilität nicht mehr gegeben, da dies mit einem sehr hohen Risiko verbunden ist [13, 14, 21, 23, 24, 25].

Kernaussage 4



- **Die kausale Therapie erfolgt durch Verschluss des Defektes**
- **Patienten mit erhöhtem pulmonalem Perfusionswiderstand ($PVRI \geq 6 \text{ WU} \times \text{m}^2$ und $PVR/SVR \geq 0,3$) haben bei einem Verschluss des Defektes ein erhöhtes post-prozedurales Risiko und erfordern eine individuelle Indikationsstellung und Therapieplanung in einem tertiären Zentrum**
- **Bei fixierter pulmonalarterieller Hypertension ($PVRI > 8 \text{ WU} \times \text{m}^2$, $PVR/SVR > 0,5$) und fehlender pulmonaler Vasoreagibilität ist ein Verschluss des Defektes kontraindiziert**

7.2 Therapie – Behandlungsergebnisse und Risiken:

Chirurgische Therapiemaßnahmen

Der operative Verschluss ist die Standardmethode zur Behandlung eines VSD. Ein VSD wird in der Regel über eine mediane Sternotomie am totalen kardiopulmonalen Bypass und im kardioplegischen Herzstillstand über eine Rechtsatriotomie transtrikuspidal verschlossen. Minimalinvasive Zugänge, wie die inferiore Teilsternotomie und die antero- oder posterolaterale Thorakotomie, sind möglich.

Wenn intraoperativ der kraniale Rand des perimembranösen VSD unzureichend darzustellen ist, können die partielle Ablösung des septalen Trikuspidalklappensegels und die Wiederanheftung indiziert sein. Die Funktion der Trikuspidalklappe wird im Langzeitverlauf dabei nicht beeinträchtigt [26]. Bei Defekten mit Aortenklappeninsuffizienz kann über eine Aortotomie der Prolaps einer Aortenklappentasche korrigiert werden. Outlet-Defekte sind besser durch die Pulmonalklappe zugänglich. Apikal gelegene muskuläre Defekte können über eine Ventrikulotomie rechts erreicht werden, aber auch über Hybrid-Verfahren mit einem Occluder versorgt werden. In der Regel wird der Defekt mit einem Flicker (autologes Perikard, Dacron oder PTFE) in

fortlaufender Nahttechnik oder mit Einzelnähten verschlossen. In ausgewählten Fällen kann ein kleiner, teilgedeckter VSD auch durch direkte Nähte verschlossen werden.

Eine dem VSD-Verschluss vorangehende palliative Pulmonalis-Bandingoperation bleibt heute nur noch seltenen Ausnahmefällen vorbehalten (z.B. multiple muskuläre, operativ schwer zugängliche Defekte mit Chance auf spontane Verkleinerung oder Verschluss, bzw. erhebliche Risikofaktoren für eine HLM-Operation).

Die häufigsten unmittelbar(?)-postoperativen Komplikationen stellen pulmonalarterielle Probleme und Arrhythmien (z.B. JET) dar. Die Mortalität für den operativen VSD-Verschluss ist sehr gering (<1 %, Daten des "National Institute for Cardiovascular Outcomes Research" für den Zeitraum 2014-2017, veröffentlicht online [27]).

Spezifische Operationsfolgen (AV-Block, Restshunt, Trikuspidal- oder Aortenklappeninsuffizienz) treten heute nur noch sehr selten auf [28, 29, 30].

Bei rechtzeitiger, erfolgreicher und unkomplizierter Therapie kann eine normale Lebenserwartung der Patienten erzielt werden. [6, 7, 22, 31]. Bei vorher lange bestehender PAH ist mit einer signifikanten früh- und spätoperativen Letalität zu rechnen [6, 7, 21; 22, 31]. Komplikationen im Langzeitverlauf sind beschrieben bei Korrektur des VSD nach lange bestehender PAH (postoperative Persistenz der PAH) und nach dem Auftreten eines passageren postoperativen AV-Blocks [6, 7, 22].

Ein sehr großer VSD kann unter Umständen nicht biventrikulär korrigiert werden, sondern erfordert ein Versorgungskonzept wie bei univentrikulärer Kreislaufphysiologie.

Katheterinterventionelle Therapiemaßnahmen (transfemorale und periventrikuläre)

Alternativ zur Operation kann der interventionelle VSD-Verschluss mit verschiedenen speziellen Verschlusssystemen [32, 33] bei muskulären und perimembranösen Defekten in selektionierten Patienten als alternatives Therapieverfahren mit einer Erfolgsquote für den Verschluss von ca. 95% erfolgen.

Die Indikationsstellung richtet sich identisch zum operativen Verfahren nach der hämodynamischen Belastung (Kriterien siehe oben).

Der Patient sollte hierzu möglichst älter als 12 Monate sein und ein Körpergewicht > 10 kg aufweisen [34]. Defekte die aufgrund ihrer Größe und des Lebensalters des Kindes weder primär katheterinterventionell noch primär chirurgisch angebar sind (beispielsweise große muskuläre Defekte im Säuglingsalter) können im Hybridverfahren ("perventrikulärer Verschluss") erfolgreich behandelt werden [35, 36].

Bei Verwendung von verschiedenen Verschlussystemen wurden Erfolgsraten bis zu 97% nach einem Jahr beschrieben. Schwerwiegende Komplikationen wie Embolisation des Verschlussystems und Hämolyse wurden in 1,8% beobachtet [34, 37].

Die meisten hämodynamisch relevanten angeborenen VSD liegen jedoch im perimembranösen Septum und müssen im Säuglingsalter verschlossen werden. Wegen ihrer Nähe zur Aortenklappe und dem Erregungsleitungssystem ist aber gerade für diese Patientengruppe die Intervention derzeit nicht routinemäßig möglich, da die Einführsysteme und die Implantate hierfür zu grob sind. Je größer der Patient und je weiter der Defekt von der Aortenklappe entfernt liegt, umso größer ist die Chance für einen erfolgreichen interventionellen Verschluss.

Unter den Verschlussystemen haben selbstexpandierende Schirme die größte therapeutische Breite, d.h. sie können beim perimembranösen VSD bis dicht an die Aortenklappe implantiert werden, und sie ermöglichen den Verschluss auch größerer Defekte. Es besteht bei Verwendung in einem perimembranösen VSD jedoch die Gefahr eines AV-Blocks [32, 38]. Beim Verschluss von Defekten, die nicht in unmittelbarer Nachbarschaft zum Erregungsleitungssystem liegen, wie muskuläre Defekte oder Defekte in einem perimembranösen Septumaneurysma, besteht dieses Risiko nicht. Ob ein interventioneller VSD-Verschluss indiziert und technisch mit vertretbarem Risiko möglich ist, ist daher im Einzelfall zu entscheiden. Für große muskuläre VSD im Säuglingsalter kann die Hybridtherapie erwogen werden. Dabei wird ein Occluder am offenen Thorax über eine Implantationsschleuse durch die freie rechtsventrikuläre Wand in den Defekt platziert. Der Eingriff ist gegenüber der reinen Intervention leichter möglich, da auch relativ große

Schirme gut platzierbar sind. Gegenüber der klassischen Operation vereinfacht sich der Eingriff, da der Defekt am schlagenden Herzen unter guter echokardiographischer Sicht ohne Herz-Lungen-Maschine durchgeführt wird [35, 39].

Kernaussage 5



- **Die Notwendigkeit zur operativen oder interventionellen Therapie besteht bei bedeutsamer Volumenbelastung des linken Herzens bzw. bei pulmonaler Druckerhöhung (nicht restriktiver Ventrikelseptumdefekt)**
- **Die kausale Therapie des bedeutsamen Ventrikelseptumdefekts ist vielfach die Korrekturoperation. Der interventionelle Verschluss ist bei Fällen mit geeigneter Anatomie (Randbegrenzungen / Defektlage) möglich**

Medikamentöse Therapie:

Eine ursächliche medikamentöse Therapie des Ventrikelseptumdefekts ist nicht möglich. Klinische Symptome der Herzinsuffizienz erfordern eine symptomatische und individuell zu steuernde Therapie mit β -Blockern, Diuretika, Mineralocorticoid-Antagonisten und hochkalorischer Ernährung, die den Patienten bis zum VSD-Verschluss stabilisieren können.

Medikamentös beeinflusst werden können die Folgen der pulmonalarteriellen Widerstandserhöhung. Hierfür wird auf die entsprechenden Leitlinien verwiesen.

Die Evidenz für eine medikamentöse Therapie von Patienten mit VSD im Stadium der Eisenmenger-Reaktion mit dem Ziel, diese in einen noch operativ zu versorgendes Krankheitsbild zu wandeln, besteht nicht [40].

8. Verlauf

Die erfolgreiche Behandlung des VSD normalisiert die kardiopulmonale Belastbarkeit vollständig. Die Nachsorge bezieht sich unter anderem auf einen möglichen Restshunt, eine mögliche Trikuspidal- oder Aorteninsuffizienz, die Ventrikelfunktion und das Verhalten des Lungengefäßwiderstandes. Nach dem Auftreten eines postoperativ passageren AV-Blocks sollen auch nach Abschluss

der Wachstumsperiode regelmäßige kinder-kardiologische Nachkontrollen in großen Abständen erfolgen. Bei restdefektfreiem Befund, Sinusrhythmus mit normaler AV-Überleitung, normaler Herzgröße und -funktion sowie regelrechter Klappenfunktion sollen jenseits des Pubertätsalters Nachkontrollen in größeren Zeitabständen (z.B. alle 2 - 3 Jahre) erfolgen. Eine Endokarditisprophylaxe ist in den ersten 6 Monaten nach Verschluss eines Restshunts notwendig. Nicht korrigierte kleine restriktive VSD bedürfen einer lebenslangen Überwachung. Langzeituntersuchungen zeigen aber, dass bei einigen Patienten im Erwachsenenalter Probleme auftreten (z.B. eine zunehmende linksventrikulärer Dilatation, Herzrhythmusstörungen, Endokarditis), die dann eine Indikation zum Verschluss des VSD darstellen [41, 42]. Auch Patienten mit initial kleinen Ventrikelseptumdefekten können im Langzeitverlauf in bis zu 25% schwerwiegende Probleme entwickeln [43]: progressive Aorteninsuffizienz (11%), symptomatische Arrhythmien (8,5%) und Endokarditis (11,2 %) [41, 43, 44, 45].

Kernaussage 6



- **Auch kleinere Ventrikelseptumdefekte bei primär asymptomatischen Patienten sollten wegen potentieller Komplikationen im Langzeitverlauf lebenslang durch Spezialisten für angeborene Herzfehler betreut werden**

Sport, Belastbarkeit und Reise: Präoperativ ist die Belastbarkeit der Patienten abhängig von der Volumenbelastung und/oder Druckbelastung spontan limitiert. Hämodynamisch wenig bedeutsame Defekte führen diesbezüglich ohnehin nicht zu einer spontanen Limitierung und erfordern auch kein aktives Abraten von körperlicher Belastung. Bei Restshunt oder kleinem VSD sind sportliche Aktivitäten, die eine Atemschutzprüfung erfordern (z.B. Tauchen), nicht erlaubt. Nach erfolgreicher Therapie (operativ oder interventionell) - und Einhaltung der üblichen Karenzzeiten postoperativ - besteht bei Patienten ohne relevante Residualbefunde keine Notwendigkeit einer Einschränkung der körperlichen Belastbarkeit.

Die Reisefähigkeit (Flug) der Patienten ohne Herzinsuffizienzzeichen ist ebenfalls nicht eingeschränkt.

Für Patienten im Stadium der Eisenmenger-Reaktion sind Flugreisen grundsätzlich möglich, eine individuelle Risikobewertung sollte aber erfolgen [46].

EMAH:

Bei Erwachsenen mit VSD und Nachweis einer linksventrikulären Volumenbelastung sowie bedeutsamem Links-rechts Shunt ($Q_p/Q_s \geq 1,5$) besteht die Indikation zum VSD-Verschluss, wenn der systolische PA-Druck $< 0,5$ des systemischen Blutdruckes und der pulmonalvaskuläre Widerstand unter $1/3$ des systemischen Perfusionswiderstands liegt [47].

Im Unterschied zur Einschätzung bei Kindern wird bei Erwachsenen nach europäischen Leitlinien bereits bei einer Erhöhung des pulmonalen Gefäßwiderstands $\geq 4 \text{ WU} \cdot \text{m}^2$ eine individuelle Entscheidung zum Verschluss des VSD durch ein tertiäres Zentrum empfohlen. Übereinstimmend mit den Empfehlungen im Kindesalter besteht eine Kontraindikation hinsichtlich des VSD-Verschlusses für Erwachsene mit einem PVRI $> 8 \text{ WU} \cdot \text{m}^2$ [48].

Schwangerschaft:

Patientinnen mit einem VSD und Volumenbelastung sollten während der Schwangerschaft durch einen EMAH-Arzt regelmäßig mitbetreut werden. Patientinnen mit Ventrikelseptumdefekt ohne pulmonale Hypertonie und mit normaler linksventrikulärer Größe (also ohne relevante Volumenbelastung!) haben in einer Schwangerschaft kein erhöhtes Risiko [17].

Bei Patientinnen mit Ventrikelseptumdefekt im Stadium der Eisenmenger-Reaktion ist von einer Schwangerschaft dringend abzuraten [17].

Sozialrechtliche Aspekte:

Bei unauffälligem funktionellen Status besteht kein Anspruch auf einen Nachteilsausgleich (SGB IX).

9. Durchführung der Diagnostik und Therapie

Durchführung durch eine Ärztin/einen Arzt für Kinder- und Jugendmedizin mit Schwerpunktbezeichnung Kinderkardiologie bzw. bei Erwachsenen ein(e) EMAH-zertifizierte Ärztin/Arzt. Die pränatale Diagnostik und Beratung sollte durch einen DEGUM II/III qualifizierten Pränatalmediziner/in in Kooperation mit einem/r Kinderkardiologen/in durchgeführt werden.

Therapeutische Maßnahmen obliegen der Verantwortung einer Ärztin/eines Arztes für Kinder- und Jugendmedizin mit Schwerpunktbezeichnung Kinderkardiologie, eines Herzchirurgen mit Zertifikat „Chirurgie angeborener Herzfehler“ bzw. bei Erwachsenen eines(er) EMAH-zertifizierten Ärztin/Arztes.

10 .Literatur

1. Jacobs JP, Burke RP, Quintessenza JA, Mavroudis C. Congenital Heart Surgery Nomenclature and Database Project: ventricular septal defect. *Ann Thorac Surg* 2000; 69(4 Suppl): S25-35.
2. McDaniel NL, Gutgesell HP. Chapter 32 - Ventricular septal defects. In: Allen HD, (ed.). *Moss and Adams' Heart Disease in Infants, Children, and Adolescents: Including the Fetus and Young Adult*. Lippincott Williams & Wilkins, Philadelphia, 2008, p668.
3. Lindinger A, Schwedler G, Hense HW. Prevalence of congenital heart defects in newborns in Germany: Results of the first registration year of the PAN Study (July 2006 to June 2007). *Klin Padiatr* 2010; 222: 321-326.
4. Smallhorn JF, Anderson RH, Macartney FJ. Morphological characterization of ventricular septal defects associated with coarctation of aorta by cross-sectional echocardiography. *Br Heart J* 1983; 49: 485-494.
5. Glen S, Burns J, Bloomfield P. Prevalence and development of additional cardiac abnormalities in 1448 patients with congenital ventricular septal defects. *Heart* 2004; 90: 1321-1325.
6. Kidd L, Driscoll DJ, Gersony WM et al. Second natural history study of congenital heart defects. Results of treatment of patients with ventricular septal defects. *Circulation* 1993; 87(2 Suppl): I38-51.
7. Moller JH, Patton C, Varco RL, Lillehei CW. Late results (30 to 35 years) after operative closure of isolated ventricular septal defect from 1954 to 1960. *Am J Cardiol* 1991; 68: 1491-1497.
8. Rahko PS. Doppler echocardiographic evaluation of ventricular septal defects in adults. *Echocardiography* 1993; 10: 517-531.

9. Forbus GA und Shirali GS. Anomalies of the Ventricular Septum. In: Lai WW, Mertens LL, Cohen MS, Geva T (eds.) *Echocardiography in Pediatric and Congenital Heart Disease*. Wiley-Blackwell, Oxford, 2009, pp 175-187.
10. Barst RJ, Agnoletti G, Fraisse A, Baldassarre J, Wessel DL. Vasodilator Testing with Nitric Oxide and/or Oxygen in Pediatric Pulmonary Hypertension. *Pediatr Cardiol* 2010; 31: 598-606.
11. Limsuwan A, Khosithseth A, Wanichkul S, Khowsathit P. Aerosolized iloprost for pulmonary vasoreactivity testing in children with long-standing pulmonary hypertension related to congenital heart disease. *Catheter Cardiovasc Interv* 2009; 73: 98-104.
12. Limsuwan A, Khowsathit P. Assessment of pulmonary vasoreactivity in children with pulmonary hypertension. *Curr Opin Pediatr* 2009; 21: 594-599.
13. Apitz C, Hansmann G, Schranz D. Hemodynamic assessment and acute pulmonary vasoreactivity testing in the evaluation of children with pulmonary vascular disease. Expert consensus statement on the diagnosis and treatment of paediatric pulmonary hypertension. The European Paediatric Pulmonary Vascular Disease Network, endorsed by ISHLT and DGPK. *Heart* 2016; 102(Suppl 2): ii23-ii29.
14. Kozlik-Feldmann R, Hansmann G, Bonnet D, Schranz D, Apitz C, Michel-Behnke I. Pulmonary hypertension in children with congenital heart disease (PAH-CHD, PPHVD-CHD). Expert consensus statement on the diagnosis and treatment of paediatric pulmonary hypertension. The European Paediatric Pulmonary Vascular Disease Network, endorsed by ISHLT and DGPK. *Heart* 2016; 102: ii42–ii48.
15. Debl K, Djavidani B, Buchner S et al. Quantification of left-to-right shunting in adult congenital heart disease: phasecontrast cine MRI compared with invasive oximetry. *Br J Radiol* 2009; 82: 386-391.

16. Korperich H, Gieseke J, Barth P et al. Flow volume and shunt quantification in pediatric congenital heart disease by real-time magnetic resonance velocity mapping: a validation study. *Circulation* 2004; 109: 1987-1993.
17. Baumgartner H, Bonhoeffer P, De Groot NM, et al; Task Force on the Management of Grown-up Congenital Heart Disease of the European Society of Cardiology (ESC); Association for European Paediatric Cardiology (AEPC); ESC Committee for Practice Guidelines (CPG). ESC Guidelines for the management of grown-up congenital heart disease (new version 2010). *Eur Heart J*; 31: 2915–2957.
18. DeVore GR, Satou G, Sklansky M. 4D fetal echocardiography-An update. *Echocardiography*. 2017; 34: 1788-1798.
19. Penny DJ, Vick GW 3rd. Ventricular septal defect. *Lancet* 2011; 26; 377: 1103-1112.
20. Jian-Jun G, Xue-Gong S, Ru-Yuan Z et al. Ventricular septal defect closure in right coronary cusp prolapse and aortic regurgitation complicating VSD in the outlet septum: which treatment is most appropriate? *Heart Lung Circ* 2006; 15: 168-171.
21. Engelfriet PM, Duffels MG, Moller T et al. Pulmonary arterial hypertension in adults born with a heart septal defect: the Euro Heart Survey on adult congenital heart disease. *Heart* 2007; 93: 682-687.
22. Roos-Hesselink JW, Meijboom FJ, Spitaels SE et al. Outcome of patients after surgical closure of ventricular septal defect at young age: longitudinal follow-up of 22-34 years. *Eur Heart J* 2004; 25: 1057-1062.
23. Khan IU, Ahmed I, Mufti WA et al. Ventricular septal defect in infants and children with increased pulmonary vascular resistance and pulmonary hypertension--surgical management: leaving an atrial level communication. *J Ayub Med Coll Abbottabad* 2006; 18: 21-25.

24. Kim YH, Yu JJ, Yun TJ et al. Repair of atrial septal defect with Eisenmenger syndrome after longterm sildenafil therapy. *Ann Thorac Surg* 2010; 89: 1629-1630.
25. Novick WM, Sandoval N, Lazorhysynets VV et al. Flap valve double patch closure of ventricular septal defects in children with increased pulmonary vascular resistance. *Ann Thorac Surg* 2005; 79: 21-28.
26. Fraser CD, 3rd, Zhou X, Palepu S, et al. Tricuspid Valve Detachment in Ventricular Septal Defect Closure Does Not Impact Valve Function. *Ann Thorac Surg* 2018; 106: 145-150.
27. NICOR: National Institute for Cardiovascular Outcomes Research. National Congenital Heart Disease Audit Website. Ventricular septal defect (VSD) closure – surgical. Unter:
https://nicor4.nicor.org.uk/CHD/an_paeds.nsf/0/EDCC2C52F4097B2F8025831F005FF863?OpenDocument?Centres
(Abgerufen am 01.06.2019).
28. Andersen HO, de Leval MR, Tsang VT, Elliott MJ, Anderson RH, Cook AC. Is complete heart block after surgical closure of ventricular septum defects still an issue? *Ann Thorac Surg* 2006; 82: 948-956.
29. Backer CL, Winters RC, Zales VR et al. Restrictive ventricular septal defect: how small is too small to close? *Ann Thorac Surg* 1993; 56: 1014-1018.
30. Scully BB, Morales DL, Zafar F, McKenzie ED, Fraser CD Jr, Heinle JS. Current expectations for surgical repair of isolated ventricular septal defects. *Ann Thorac Surg* 2010; 89: 544-549.
31. Nygren A, Sunnegardh J, Berggren H. Preoperative evaluation and surgery in isolated ventricular septal defects: a 21 year perspective. *Heart* 2000; 83: 198-204.

32. Carminati M, Butera G, Chessa M et al. Transcatheter closure of congenital ventricular septal defects: results of the European Registry. *Eur Heart J* 2007; 28: 2361- 2368.
33. Kotthoff S, Le TP, Debus V. Late coil displacement after interventional closure of a perimembranous ventricular septal defect: a case report. *Catheter Cardiovasc Interv* 2005; 66: 273-276.
34. Haas NA, Kock L, Bertram H et al. Interventional VSD-Closure with the Nit-Occlud® Lê VSD-Coil in 110 Patients: Early and Midterm Results of the EUREVECO-Registry. *Pediatr Cardiol* 2017; 38: 215-227.
35. Michel-Behnke I, Ewert P, Koch A et al. Device closure of ventricular septal defects by hybrid procedures- a multicenter retrospective study. *Catheter Cardiovasc Interv*. 2011; 77: 242-251.
36. Rao PS, Harris AD. Recent advances in managing septal defects: ventricular septal defects and atrioventricular septal defects. *F1000Res*. 2018 Apr 26;7. pii: F1000 Faculty Rev-498. doi: 10.12688/f1000research.14102.1. eCollection 2018.
37. Nguyen HL, Phan QT, Dinh LH et al. Nit-Occlud Lê VSD coil versus Duct Occluders for percutaneous perimembranous ventricular septal defect closure. *Congenit Heart Dis* 2018; 13: 584-593.
38. Predescu D, Chaturvedi RR, Friedberg MK, Benson LN, Ozawa A, Lee KJ. Complete heart block associated with device closure of perimembranous ventricular septal defects. *J Thorac Cardiovasc Surg* 2008; 136: 1223-1228.
39. Xing Q, Pan S, An Q et al. Minimally invasive periventricular device closure of perimembranous ventricular septal defect without cardiopulmonary bypass: multicenter experience and mid-term follow-up. *J Thorac Cardiovasc Surg* 2010 139: 1409-1415.

40. Beghetti M, Galiè N, Bonnet D. Can "inoperable" congenital heart defects become operable in patients with pulmonary arterial hypertension? Dream or reality? *Congenit Heart Dis* 2012; 7: 3-11.
41. Gabriel HM, Heger M, Innerhofer P et al. Long-term outcome me of patients with ventricular septal defect considered not to require surgical closure during childhood. *J Am Coll Cardiol* 2002; 39: 1066-1071.
42. Soufflet V, Van de Bruaene A, Troost E et al. Behavior of unrepaired perimembranous ventricular septal defect in young adults. *Am J Cardiol* 2010; 105: 404-407.
43. Neumayer U, Stone S, Somerville J. Small ventricular septal defects in adults. *Eur Heart J* 1998; 19: 1573-82.
44. Gersony WM, Hayes CJ, Driscoll DJ et al. Bacterial endocarditis in patients with aortic stenosis, pulmonary stenosis or ventricular septal defect. *Circulation* 1993; 87(2 Suppl): I121-126.
45. Nishimura RA, Carabello BA, Faxon DP et al. ACC/AHA 2008 Guideline update on valvular heart disease: focused update on infective endocarditis: a report of the American College of Cardiology/American Heart Association Task Force on Practice Guidelines endorsed by the Society of Cardiovascular Anesthesiologists, Society for Cardiovascular Angiography and Interventions, and Society of Thoracic Surgeons. *J Am Coll Cardiol* 2008; 52: 676-685.
46. Broberg CS, Uebing A, Cuomo L, Thein SL, Papadopoulos MG, Gatzoulis MA. Adult patients with Eisenmenger syndrome report flying safely on commercial airlines. *Heart* 2007; 93: 1599-1603.
47. Stout KK, Daniels CJ, Aboulhosn JA et al. 2018 AHA/ACC Guideline for the Management of Adults With Congenital Heart Disease: Executive Summary: A Report of the American College of Cardiology/American Heart Association Task

Force on Clinical Practice Guidelines. J Am Coll Cardiol 2018 Aug 10. pii: S0735-1097(18)36845-1.

48. Galiè N, Humbert M, Vachiery JL, Gibbs S, Lang I, Torbicki A, Simonneau G, Peacock A, Vonk Noordegraaf A, Beghetti M, Ghofrani A, Gomez Sanchez MA, Hansmann G, Klepetko W, Lancellotti P, Matucci M, McDonagh T, Pierard LA, Trindade PT, Zompatori M, Hoeper M; ESC Scientific Document Group. 2015 ESC/ERS Guidelines for the diagnosis and treatment of pulmonary hypertension: The Joint Task Force for the Diagnosis and Treatment of Pulmonary Hypertension of the European Society of Cardiology (ESC) and the European Respiratory Society (ERS): Endorsed by: Association for European Paediatric and Congenital Cardiology (AEPC), International Society for Heart and Lung Transplantation (ISHLT). Eur Heart J 2016; 37(1):67-119.